

FECHAMENTO DE COMUNICAÇÃO ORO-ANTRAL UTILIZANDO CORPO ADIPOSE DA BOCHECHA: RELATO DE CASO EM PACIENTE IDOSO

CLOSURE OF ORO-ANTRAL COMMUNICATION USING BUCCAL ADIPOSE BODY: CASE REPORT IN ELDERLY PATIENT

Wesley R. Silva¹, André A. Santos¹, Joyce M. Barros¹, Cleiton R. S. Lima², Thayanara S. Melo³; Thyago M. V. Silva³

1. Mestrandos pelo Programa de Pós-graduação em Ciências Odontológicas da Universidade Federal do Rio Grande do Norte.
2. Graduando em Odontologia pela Universidade de Pernambuco.
3. Doutorandos pelo Programa de Pós-Graduação em Odontologia da Universidade Federal de Pernambuco.

Palavras-chave:

Fístula Oroantral; Tecido Adiposo; Retalhos Cirúrgicos; Seio Maxilar.

RESUMO

A comunicação oro-antral (COA) é caracterizada pela formação de acesso direto entre a cavidade bucal e o seio maxilar. Com o decorrer do tempo, esse acesso passa a ser revestido por epitélio, sendo chamado de fístula oro-antral (FOA). Sua etiologia é variada, no entanto, está geralmente associada a procedimentos cirúrgicos na região posterior de maxila. O diagnóstico é realizado através do exame clínico e imaginológico. O tratamento envolve diferentes técnicas cirúrgicas, como uso de retalhos cirúrgicos vestibulares ou palatinos, cartilagem do septo nasal e, mais comumente, o corpo adiposo da bochecha. O objetivo desse trabalho foi descrever a conduta terapêutica frente a um caso de FOA, decorrente de complicação de implante dentário, em um paciente do sexo masculino de 65 anos. Foi realizada fistulectomia e fechamento da comunicação mediante avanço da bola de Bichat. O paciente encontra-se com total regressão da lesão e sem recidivas.

Keywords:

Oroantral Fistula; Adipose Tissue; Surgical Flaps; Maxillary Sinus.

ABSTRACT

Oroantral communication (OAC) is characterized by formation of direct access between the oral cavity and the maxillary sinus. This access can be lined by epithelium overtime, being called oroantral fistula (OAF). Its etiology is varied; however, it is usually associated with surgical procedures in the posterior region of the maxilla. Diagnosis is made through clinical and imaging evaluation. The treatment involves different surgical techniques, such as use of vestibular or palatal surgical flaps, nasal septum cartilage and, more commonly, buccal adipose body. The aim of this study was to describe therapeutic approach in a case of OAF, resulted from a dental implant complication, in a 65-year-old male patient. Fistulectomy was performed and communication was closed by advancement buccal fat pad. The patient is in complete regression of the lesion and has no recurrences.

90

Autor Correspondente:

Wesley Rodrigues da Silva
R. Jangadinha, 260, Cavaleiro
Jaboatão dos Guararapes – PE, CEP: 54250-330
Telefone: (81) 9 9535-3157
E-mail: wesleyrodriguesilva@gmail.com

INTRODUÇÃO

A relação anatômica intrínseca entre raízes dentárias e o assoalho do seio maxilar aumenta o risco de complicações durante exodontias, dentre elas, a comunicação oro-antral (COA) ou buco-sinusal, caracterizada pela formação de acesso direto entre a cavidade bucal e o seio maxilar. Quando este acesso encontra-se revestido por epitélio, passa a ser chamado de fístula oro-antral (FOA)¹.

Para chegar ao diagnóstico de COA, é necessária a realização de exames clínicos e imaginológicos^{2,3}. Destes, tomografia computadorizada, radiografias extrabucais e periapicais podem ser empregadas para investigar a descontinuidade da linha radiopaca que circunda o seio maxilar.

Entretanto, orifícios de menor diâmetro podem ser de difícil evidênciação⁴.

Dentre as técnicas cirúrgicas propostas para o fechamento da fístula estão inclusos diferentes tipos de retalho utilizando tecidos moles locais, como retalhos bucais e palatinos, e à distância, como retalhos de língua e músculo temporal. O uso de cartilagem do septo nasal e auricular também é citado na literatura. Outra técnica mais comumente utilizada é o uso do corpo adiposo da bochecha (bola de Bichat), com índice de sucesso de até 98%⁵.

Sendo assim, este estudo tem por objetivo relatar um caso clínico de fechamento de FOA, decorrente de complicação de implante dentário, em um paciente idoso, com uso de corpo adiposo da bochecha.

RELATO DE CASO

Paciente do sexo masculino, 65 anos de idade, aposentado, natural de Recife, foi encaminhado a um serviço odontológico para avaliação de COA. Na anamnese, relatou como queixa principal dor, febre e saída de alimentos líquidos e sólidos pela cavidade nasal durante as refeições. Referiu, na história da doença atual, que havia sido submetido a implantes dentários na região de maxila, os quais evoluíram para um quadro de infecção. Durante a cirurgia para remoção dos implantes, foi observada COA e, em seguida, o paciente foi submetido a três cirurgias para tratamento, mas nenhuma evoluiu com sucesso.

Ao exame físico apresentou face simétrica, abertura bucal e cadeias ganglionares cervico-faciais sem alterações. Evidenciou-se mucosa bucal normocromada, intensa halitose e presença de fístula na região posterior de maxila esquerda (Figura 01).

Solicitou-se exame de imagem (tomografia computadorizada helicoidal), no qual pode-se observar na reconstrução tridimensional (3D), pela visão ântero-

posterior, perda de continuidade do assoalho do seio maxilar esquerdo (Figura 02-A). Na reconstrução coronal, observou-se espessamento da mucosa sinusal, compatível com sinusopatia inflamatória (Figura 02-B).

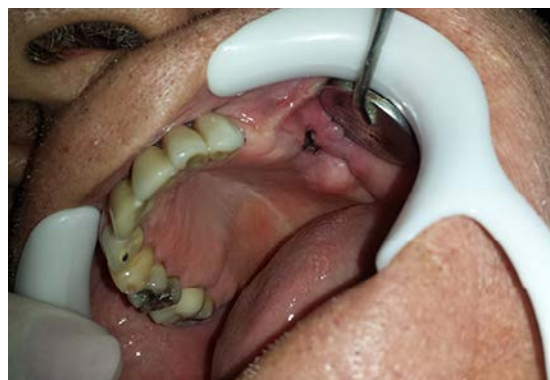

Figura 1 – Aspecto clínico inicial do paciente, evidenciando a comunicação oro-antral.

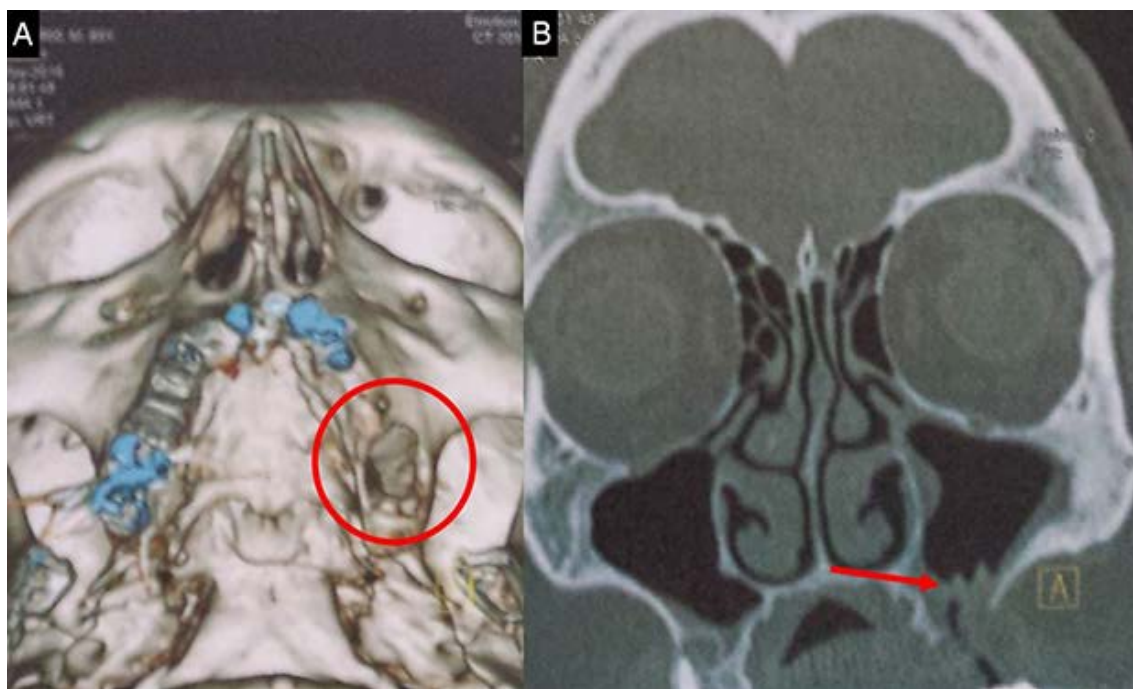


Figura 2 – Aspecto imagiológico do defeito. A: Reconstrução 3D evidenciando defeito ósseo em assoalho de seio maxilar. B: Reconstrução coronal evidenciando perda de continuidade do assoalho do seio maxilar e espessamento da mucosa sinusal.

Com o diagnóstico confirmado de FOA e sinusite maxilar inflamatória, foram dolicitados os exames pré-cirúrgicos, os quais estavam dentro da normalidade. Inicialmente, buscou-se controle do quadro infeccioso com prescrição de amoxicilina (875mg) associado à clavulanato de potássio (125mg) a cada 8 hrs, por 7 dias, e irrigação da fístula com solução fisiológica de cloreto de sódio a 0,9% por 15 dias. Propôs-se realizar

fistulectomia e fechamento da fístula mediante avanço da bola de Bichat, sob anestesia geral, devido ao trauma gerado pelos procedimentos anteriores.

Foi realizada antissepsia extra-oral com digluconato de clorexidina a 2% e antissepsia intrabucal com digluconato de clorexidina a 0,12% seguido de aposição dos campos operatórios. Realizou-se anestesia local, com lidocaína a 2% associada à

epinefrina 1:200.000, para diminuição do sangramento e controle da dor trans-operatória. A técnica utilizada foi de bloqueio dos nervos alveolar superior posterior, infra-orbitário e palatino maior. Por meio do bisturi de Bard-parker municiado com lâmina de número 15-c, foi removido tecido fistular, seguido de retalho vestibular com duas incisões relaxantes, incisão do periósteo e avanço da bola de Bichat, a qual foi suturada usando fio de poligalactina 910, 5-0, em pontos simples. Em seguida, o retalho vestibular foi avançado e suturado utilizando o mesmo fio e técnica de sutura.

No pós-operatório foi prescrito amoxicilina (875mg) associada à clavulanato de potássio (125mg) a cada 8 horas, por 7 dias, dipirona (500mg) a cada 6 horas, por 3 dias e, nimesulida (100mg) a cada 12 horas, por 3 dias. O paciente evoluiu sem qualquer intercorrência e as suturas foram removidas após 15 dias. O aspecto cicatricial da área operada pode ser observado na figura 03 (Figura 03). O paciente segue em acompanhamento, sem recidivas e com total regressão dos sintomas clínicos.

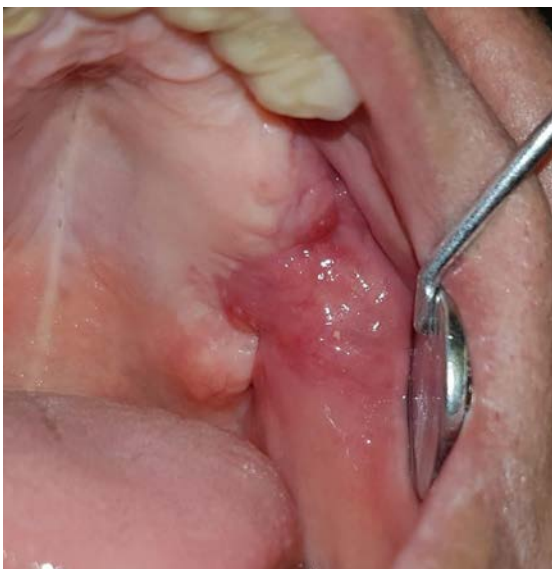

Figura 3 – Aspecto de normalidade da região 15 dias após o procedimento cirúrgico.

DISCUSSÃO

A comunicação oro-antral (COA) está frequentemente relacionada à exodontia de dentes superiores posteriores^{6,7}. Contudo, outros fatores também podem estar envolvidos, tais como processos infecciosos periapicais, trauma local, procedimentos cirúrgicos maxilofaciais complexos e colocação de implantes dentários^{7,8}. No presente caso, acredita-se que a FOA decorreu-se de complicação infecciosa gerada pelo implante dentário.

Um ou mais sintomas podem indicar a presença de COA/FOA. Em geral, são relatados halitose e entrada de fluidos na cavidade oral durante a ingestão de alimentos⁷. Caso o defeito não seja tratado, algumas complicações podem surgir. Dentre

elas, a mais frequente é a sinusite maxilar odontogênica aguda ou crônica, decorrente da infecção do seio maxilar, acarretando dor, obstrução nasal, mal-estar geral e febre^{9,10,11}. Os respectivos sinais e sintomas foram evidenciados no paciente, indicando a presença de um processo infeccioso, entretanto, sem grandes complicações. Em casos raros, pansinusite, tromboflebite e abscesso cerebral podem estar presentes⁷.

O diagnóstico é dado, em geral, pela avaliação clínica, através da inspeção visual, palpação alveolar e Manobra de Valsalva, permitindo a visualização completa do seio, cavidade oral e trajeto da comunicação⁴. Exames imaginológicos auxiliam na confirmação e avaliação do defeito, além de contribuir para escolha do tratamento adequado¹⁰. Requisita-se, geralmente, radiografias panorâmicas, periapicais e oclusais superiores. Entretanto, permitem apenas uma visão bidimensional das estruturas e presença de sobreposições ósseas¹².

A ressonância magnética (RM) e tomografia computadorizada (TC) são métodos mais específicos e sofisticados que permitem um diagnóstico mais preciso, principalmente em casos de lesões extensas, e verificam a presença de sinusite maxilar³.

O tratamento da COA é complexo, uma vez que os defeitos envolvem tecidos duros e moles, dificultando o sucesso do tratamento a longo prazo⁹. Dentre as possibilidades de intervenções, há técnicas cirúrgicas, não cirúrgicas e farmacológicas, podendo ser imediatas ou tardias, com resolução local ou à distância⁸.

No caso das técnicas cirúrgicas, pode-se fazer uso de retalhos vestibulares ou palatinos rotacionais, enxertos ósseos, corpo adiposo bucal² e, mais recentemente, fibrina rica em plaquetas (PRF), membranas de colágeno¹³ e implantes de materiais aloplásticos, tais como membrana de politetrafluoretileno expandido reforçado com titânio (Gore-Tex[®])¹⁴.

Borgonovo e colaboradores¹⁰ relataram 3 casos de COA tratadas com 3 técnicas cirúrgicas distintas, a saber: retalho vestibular, retalho palatal e avanço de corpo adiposo bucal. Segundo eles, para eleger o melhor tipo de técnica o cirurgião deve considerar, dentre outros fatores, o tamanho, a localização do defeito e se há ou não infecção do seio maxilar. Em casos de defeitos grandes na região posterior da maxila, o fechamento com a utilização do corpo adiposo da bochecha torna-se o mais indicado.

Todavia, é preciso enfatizar que nos casos cuja comunicação se encontra associada à inflamação da mucosa sinusal, é imprescindível a eliminação desta antes do fechamento da fístula. Para tanto, deve-se realizar uma drenagem nasal com a utilização de solução salina fisiológica ou solução de cefalosporina, além de antibióticos sistêmicos efetivos para infecções odontogênicas, como penicilina, clindamicina e metronidazol, condutas essas adotadas no presente caso, em que foi utilizada a drenagem por meio da solução fisiológica de cloreto de sódio a 0,9%, associada ao uso da amoxicilina com clavulanato de potássio.

Nos casos cuja infecção persiste, deve-se lançar mão de técnicas cirúrgicas associadas à drenagem para controle da infecção, como o acesso de Caldwell-Luc, feito na parede

lateral do seio e acima dos ápices dos dentes remanescentes, possibilitando que o seio seja aberto e o tecido anormal ou corpos estranhos sejam devidamente removidos².

Vale ressaltar que além da antibioticoterapia inicial, é necessário instituir outra, por cerca de 7 a 10 dias após a realização do procedimento cirúrgico final para fechamento da comunicação, a fim de prevenir infecção pós-operatória, encolher as membranas mucosas e diminuir possíveis secreções nos seios e cavidade nasal². Com base nisso, realizamos a prescrição de amoxicilina associada à clavulanato de potássio por 7 dias, além de dipirona e nimesulida por 3 dias para controle do processo inflamatório.

Assim como as demais técnicas, o fechamento da COA por meio da utilização do corpo adiposo da bochecha tem suas vantagens e desvantagens. Ao encontro disso, Farias e colaboradores¹⁵ reuniram uma série de vantagens que justificam a grande utilização desta técnica mesmo com o surgimento de outras mais inovadoras. Dentre elas, estão o fato de constituir um procedimento simples e rápido, passível de ser realizado sob anestesia local na maioria dos casos; causar pouco desconforto; não exigir a remoção de dente ou osso; não causar seqüela estética ou cicatrizes no vestíbulo; permitir ajustes após uma semana; ter grande aplicabilidade na maioria dos casos; ter mínima incidência de falha quando apropriadamente realizado; diminuir o risco de infecção, por estar presente no mesmo campo cirúrgico; possibilitar a associação com outros retalhos e não causar a perda de profundidade de sulco.

O enxerto do corpo adiposo bucal pode ficar exposto na cavidade bucal, pois sofre epitelização em até 4 semanas sem necessitar da cobertura de um enxerto cutâneo ou mucoso. O processo cicatricial se dá, pois, por segunda intenção, sendo possível observar nos primeiros dias uma reação inicial de granulação, que é logo coberta por epitélio escamoso estratificado paraqueratinizado, o qual migra das margens do enxerto⁴. O paciente em questão obteve reparo muito satisfatório, conforme pode ser observado na fotografia da área operada após 15 dias, em que já era notável epitelização da superfície.

CONSIDERAÇÕES FINAIS

O tratamento da COA e FOA pode ser obtido por diversas abordagens, em que cada técnica apresenta suas vantagens e desvantagens. Logo, a escolha terapêutica depende de múltiplos fatores, incluindo tamanho, localização do defeito e a presença de infecção sinusal. A experiência e preferência do cirurgião também são determinantes na eleição do tratamento.

REFERÊNCIAS

1. Ferreira GZ, Aita TG, Cerqueira GF, Daniel AN, Farah GJ. Tratamento de fistula bucosinusal pela técnica do retalho pediculado do corpo adiposo bucal: relato de caso. *Arq Odontol.* 2011;47(3):162-9.
2. Parise GK, Tassara LFR. Tratamento cirúrgico e medicamentoso das comunicações buco-sinusais: uma revisão de literatura. *Perspectiva.* 2016;40(149):153-62.

3. Koenig LTD, Grace C. *Diagnostic Imaging: Oral and Maxillofacial.* 2nd ed. Elsevier Health Sciences, 2017.
4. Parvini P, Obreja K, Begic A, Schwarz F, Becker J, Sader R et al. Decision-making in closure of oroantral communication and fistula. *Int J Implant Dent.* 2019;5(1):13.
5. Dias RR, Tomeh JEK, Pupim D, Tonin RH, Farah GJ, Pavan AJ. Comunicação bucosinusal através do ligamento periodontal: relato de caso. *Rev Odontol UNESP.* 2011;40(4):195-8.
6. Franco-Carro B, Barona-Dorado C, Martínez-González MJ, Rubio-Alonso LJ, Martínez-González JM. Meta-analytic study on the frequency and treatment of oral antral communications. *Med Oral Patol Oral Cir Bucal.* 2011;16(5):682-7.
7. Nedir R, Nurdin N, Paris M, Hage ME, Najm SA, Bischof M. Unusual Etiology and Diagnosis of Oroantral Communication due to Late Implant Failure. *Case Rep Dent.* 2017;2017:2595036.
8. Monteiro MVPL. *Tratamento das comunicações oroantrais [dissertação].* Portugal: Instituto Universitário Egas Moniz; 2018.
9. Yalçın S, Öncü B, Emes Y, Atalay B, Aktaş I. Surgical treatment of oroantral fistulas: A clinical study of 23 cases. *J Oral Maxillofac Surg.* 2011;69(2):333-9.
10. Borgonovo AE, Berardinelli FV, Favale M, Maiorana C. Surgical Options In Oroantral Fistula Treatment. *Open Dent J.* 2012;6(1):94-8.
11. Krishanappa SKK, Eachempati P, Nagraj SK, Shetty NY, Moe S, Aggarwal H, et al. Interventions for treating oro-antral communications and fistulae due to dental procedures. *Cochrane Database Syst Rev.* 2018; 8: CD011784.
12. Souza KSA, Milani CM, Thomé CA. Tratamento cirúrgico de fistula bucosinusal de grande extensão: Relato de caso. *Odonto.* 2014;22(43-44):93-100.
13. Al-Juboori MJ, Al-Attas MA, Filho LCM. Treatment of chronic oroantral fistula with platelet-rich fibrin clot and collagen membrane: a case report. *Clin Cosmet Investig Dent.* 2018;10:245-9.
14. Scattarella A, Ballini A, Grassi FR, Carbonara A, Ciccolella F, Dituri A, et al. Treatment of oroantral fistula with autologous bone graft and application of a non-reabsorbable membrane. *Int J Res Med Sci.* 2010;7(5):267-71.
15. Farias JG, Cândia AV, Barros LF. Fechamento de fistula bucosinusal utilizando o corpo adiposo bucal - Técnica convencional x técnica do túnel - Relato de casos clínicos. *Rev Cir Traumatol Buco-Maxilo-Fac.* 2015;15(3):25-30.